

На правах рукописи

Юнусов Асим Нурсаддинович

**КЛИНИКО-ЭКСПЕРИМЕНТАЛЬНОЕ ОБОСНОВАНИЕ СПОСОБА
ХИРУРГИЧЕСКОГО ЛЕЧЕНИЯ РЕЛАКСАЦИИ ДИАФРАГМЫ**

3.1.9. Хирургия

Автореферат диссертации на соискание ученой степени
кандидата медицинских наук

Томск – 2025

Работа выполнена в федеральном государственном бюджетном образовательном учреждении высшего образования «Сибирский государственный медицинский университет» Министерства здравоохранения Российской Федерации (г. Томск)

Научный руководитель:

доктор медицинских наук, доцент

Топольницкий Евгений Богданович

Официальные оппоненты:

доктор медицинских наук, профессор,

Чикинев Юрий Владимирович

Федеральное государственное бюджетное образовательное учреждение высшего образования «Новосибирский государственный медицинский университет» Министерства здравоохранения Российской Федерации, кафедра госпитальной и детской хирургии лечебного факультета, заведующий

кандидат медицинских наук,

Печетов Алексей Александрович

Федеральное государственное бюджетное учреждение «Национальный медицинский исследовательский центр хирургии имени А. В. Вишневского» Министерства здравоохранения Российской Федерации, хирургическое торакальное отделение, заведующий

Ведущая организация: Федеральное государственное бюджетное образовательное учреждение высшего образования «Самарский государственный медицинский университет» Министерства здравоохранения Российской Федерации

Защита диссертации состоится «_____» _____2025 г. в _____ часов на заседании диссертационного совета Д 21.2.068.01 на базе федерального государственного бюджетного образовательного учреждения высшего образования «Сибирский государственный медицинский университет» Министерства здравоохранения Российской Федерации (634050, г. Томск, Московский тракт, д. 2).

С диссертацией можно ознакомиться в научно-медицинской библиотеке и на сайте Сибирского государственного медицинского университета (634050, г. Томск, проспект Ленина, д. 107; <http://www.ssmu.ru>)

Автореферат разослан «__» _____2025 г.

Ученый секретарь

диссертационного совета

Татьяна Викторовна Ласукова

ОБЩАЯ ХАРАКТЕРИСТИКА РАБОТЫ

Актуальность темы исследования. Релаксация диафрагмы на протяжении длительного времени считалась редкой патологией и становилась предметом обсуждения в единичных публикациях. Однако на протяжении последнего столетия прослеживается повышенный интерес к данной патологии, что напрямую связано с ростом частоты встречаемости заболевания (Gritsiuta A. I. et al., 2022; Agarwal A. K. et al., 2024; O'Toole S. M. et al., 2024). Сложившаяся ситуация напрямую коррелируется с увеличением количества кардиохирургических операций и хирургических вмешательств на органах средостения. В результате интраоперационного повреждения диафрагмального нерва нарушается экскурсия диафрагмы, снижается тонус и развивается ее элевация, возникают дегенеративно-дистрофические изменения в структуре диафрагмы и последующим ее истончением (Григорчук А. Ю. и др., 2018; Паршин В. Д., 2018; Tiryaki T. et al., 2006; Agarwal A. K. et al., 2024). В последнее время отмечено появление категории пациентов с релаксацией диафрагмы после перенесенной новой коронавирусной инфекции Covid-19 (Топольницкий Е. Б. и др., 2022; Базаров Д. В. и др., 2023; Boussuges A. et al., 2022; Pimentel V. et al., 2023).

Хирургические технологии являются единственным эффективным методом лечения релаксации диафрагмы. По мере изучения патологии предлагались различные оперативные вмешательства для коррекции релаксированной диафрагмы. Однако современная лечебная концепция, одобренная хирургическим сообществом, предполагает редукцию растянутого купола диафрагмы для более низкого и уплощенного расположения, низведение органов брюшной полости в нормальную анатомо-физиологическую позицию и устранение компрессии органов грудной клетки (Taberham R. J. et al., 2017; Gritsiuta A. I. et al., 2022). Наиболее безопасным и эффективным методом, закономерно получившим широкое распространение, считается френопликация, при которой гофрирующими швами из релаксированного купола диафрагмы формируются складки (Паршин В. Д., 2018; Gritsiuta A. I. et al., 2022). Следуя современным хирургическим трендам, подобные вмешательства стали выполняться с применением малоинвазивных технологий (Корымасов Е. А. и др., 2015; Чикинев Ю. В. и др., 2018; Топольницкий Е. Б. и др., 2022; Базаров Д. В. и др., 2023; Uchida T. et al., 2018; Zhang G. et al., 2020). Однако общепризнанной проблемой известных вариантов пликации релаксированной диафрагмы является прорезывание и несостоятельность швов, что становится причиной послеоперационных осложнений, рецидива и снижения эффективности лечения. Для укрепления диафрагмального шва предложены различные синтетические импланты-протекторы, а среди них наибольшую популярность в силу своей доступности приобрел медицинский фетр (Григорчук А. Ю. и др., 2018; Higgs S. M. et al., 2002). Тем не менее, сохраняются противоречия, обусловленные недостаточной биосовместимостью и непредсказуемой биодеградацией материала, а также связанные с этим риски послеоперационных осложнений и рецидива патологии в отдаленном периоде (Топольницкий Е. Б. и др.,

2022). До настоящего момента проблема релаксации диафрагмы сохраняет свою актуальность и требует поиска более эффективного и надежного способа хирургической коррекции.

Степень разработанности темы диссертации. В решении проблемы хирургического лечения заболеваний диафрагмы, в том числе релаксации, нельзя переоценить труды академика Б. В. Петровского. Именно благодаря фундаментальному исследованию «Хирургия диафрагмы», вышедшему в свет в 1965 году, впервые был обобщен и систематизирован мировой опыт в проблеме диагностики и лечения релаксации диафрагмы. Именно отечественному ученому принадлежит оригинальный способ аллопластики релаксированного купола диафрагмы с укреплением шва имплантатами, основные принципы которого используются в вариантах современных операций. Благодаря созданной научной школе и таким последователям и ученым, как С. Я. Долецкий, В. Д. Паршин, Д. В. Базаров, продолжены исследования по разработке и усовершенствованию оперативных вмешательств на диафрагме, в том числе варианты восстановления диафрагмального нерва при его повреждении.

Среди зарубежных хирургов следует отметить M. Berard, D. Graham, S. Higgs, F. Gharagozloo, J. Mougoix, которые сформулировали основные принципы малоинвазивной хирургии диафрагмы и предложили различные варианты эндоскопической пликаций релаксированного купола. Проблема редуцированной реконструкции релаксированного купола диафрагмы не потеряла своей актуальности, а современные публикации перечисленных авторов являются этому подтверждением. В научных трудах затрагиваются недостатки методов, связанные с прорезыванием швов на истонченной диафрагме, а также обсуждается необходимость использования различных синтетических имплантатов для укрепления шва. Сложившаяся ситуация свидетельствует об актуальности проблемы поиска материала, обеспечивающего надежность и безопасность хирургического вмешательства на диафрагме. Все вышеперечисленное определяет научно-практическую значимость и является основанием для проведения данного диссертационного исследования.

Цель исследования. Улучшение результатов хирургического лечения пациентов с релаксацией диафрагмы за счет разработки способа двухпортовой видеоторакоскопической пликации с применением протекторов из пористого никелида титана.

Задачи исследования

1. Разработать эффективный и надежный способ хирургического лечения релаксации диафрагмы с применением протекторов из пористого никелида титана.
2. Изучить в эксперименте сравнительные аспекты тканевой интеграции протекторов из пористого никелида титана и медицинского фетра.
3. Клинически обосновать оригинальный способ пликации релаксированного купола диафрагмы с использованием малоинвазивного торакоскопического доступа.
4. Оценить качество жизни пациентов в различные сроки после торакоскопической френопликации релаксированного купола диафрагмы.

Научная новизна. Впервые на экспериментальном материале изучены сравнительные аспекты интеграции протекторов из пористого никелида титана и медицинского фетра в ткани диафрагмы. Показаны недостатки протекторов из фетра, связанные с их биодegradацией.

Впервые разработан и клинически обоснован способ двухпортовой видеоторакоскопической пликации релаксированной диафрагмы с использованием протекторов из пористого никелида титана.

Впервые на репрезентативном клиническом материале проведена оценка качества жизни после торакоскопической френопликации релаксированного купола диафрагмы с помощью опросников MOS SF-36, EuroQ-5D-5L, SGRQ.

Теоретическая и практическая значимость. В теоретическом отношении важны данные, полученные в результате экспериментального исследования. Показаны преимущества применения пористых материалов из никелида титана в качестве имплантатов при операциях на диафрагме. Оптимальные условия интеграции никелида титана в диафрагму, а также окружающие ткани и органы открывают перспективы применения материала в качестве протекторов при редуцированной реконструкции релаксированной диафрагмы. Продемонстрированы недостатки медицинского фетра как материала, теряющего свои физические свойства под воздействием клеточной среды биологического организма. Выявленная особенность противоречит основным принципам использования нерассасывающихся материалов в хирургии диафрагмы.

В практическом отношении особую ценность представляет оригинальный способ двухпортовой видеоторакоскопической пликации релаксированной диафрагмы с использованием протекторов из пористого никелида титана, отличающийся эффективностью и надежностью. Показано влияние операции на качество жизни пациентов и функциональные показатели в разные сроки после восстановления положения купола диафрагмы.

Методология и методы диссертационного исследования. Работа выполнена в соответствии с правилами доказательной медицины и принципами «Надлежащей клинической практики», в дизайне проспективного исследования проведен анализ истории болезни 17 пациентов после хирургического лечения односторонней релаксации диафрагмы. Сбор и обработка данных о развитии заболевания, ведение периоперационного периода, а также оценка отдаленных результатов оперативного вмешательства проводились в соответствии с разработанным автором дизайном исследования. При его проведении, а также при изложении материала основой явилось последовательное применение методов научного познания с использованием принципов доказательной медицины. В исследовании использовались клинические, лабораторные, инструментальные и статистические методы. Объекты исследования – пациенты хирургического торакального профиля, планируемые и прооперированные в объеме двухпортовой видеоторакоскопической пликации релаксированной диафрагмы с использованием протекторов из пористого никелида титана, предмет исследования –

хирургическая техника, а также непосредственные и отдаленные результаты выполненного хирургического вмешательства.

Клинической части работы предшествует экспериментальное исследование, проведенное на 20 особях крыс и направленное на сравнительное изучение поведения протекторов из пористого никелида титана и медицинского фетра при контакте с диафрагмой и окружающими тканями. Полученные результаты морфологического исследования стали основой разработки оригинального способа пликации релаксированной диафрагмы.

Положения, выносимые на защиту

1. Протекторы из пористого никелида титана оптимально интегрируются в диафрагму и окружающие ткани. В зоне имплантации формируется единый регенерат, обеспечивающий безопасное и эффективное долгосрочное функционирование, согласованное с нормальной биомеханикой дыхания.

2. Способ двухпортовой видеоторакоскопической пликации релаксированной диафрагмы с применением протекторов из пористого никелида титана отличается простотой и позволяет надежно восстанавливать купол диафрагмы.

3. Реконструкция купола диафрагмы при релаксации достоверно улучшает показатели функции внешнего дыхания и качество жизни пациентов. Оптимальный эффект достигается через 1 месяц после операции и сохраняется в отдаленном периоде.

Степень достоверности. Степень достоверности полученных результатов определяется обобщением данных литературы, достаточным количеством наблюдений, включенных в исследование, репрезентативностью выборки включенных в статистический анализ изученных показателей, наличием групп сравнения, применением современных методов обследования и обработкой полученных результатов, современным хирургическим оборудованием и расходными материалами, современными методами статистического анализа. Методы исследования ассоциированы с поставленными целью и задачами работы. Для проведения статистической обработки полученных результатов были применены программы: Statistica, SPSS. Для создания базы данных использована программа MS Excel. Средние выборочные значения количественных признаков представлены в виде $M \pm m$, где M – среднее арифметическое; m – стандартное отклонение. Описание количественных показателей проведено с указанием медианы (25; 75 перцентили). Качественные показатели описаны с указанием абсолютных и относительных частот n (%). Сравнение показателей зависимых выборок осуществлялось при помощи критерия Вилкоксона. Результаты считали значимыми при $p < 0,05$.

Апробация работы. Основные положения диссертационного исследования доложены и обсуждены на 12-м Международном конгрессе «Актуальные направления современной кардиоторакальной хирургии» (Санкт-Петербург, 2023), на 1-м Международном симпозиуме «Передовые материалы и технологии в медицине» (ПМТМ-2023) (Республика Алтай, 2023), на 14-м съезде хирургов России и 9-м

конгрессе московских хирургов (Москва, 2023).

Апробация диссертации проведена на заседании кафедры хирургии с курсом мобилизационной подготовки и медицины катастроф и на заседании проблемной комиссии по специальности «Хирургия» ФГБОУ ВО «Сибирский государственный медицинский университет» Минздрава России (Томск, 2024).

Внедрение результатов исследования. Результаты исследования внедрены в работу хирургического торакального отделения ОГАУЗ «Томская областная клиническая больница»; результаты работы используются в педагогической деятельности сотрудников кафедр хирургии с курсом мобилизационной подготовки и медицины катастроф и факультетской хирургии ФГБОУ ВО «Сибирский государственный медицинский университет» Минздрава России.

Публикации. По теме диссертации опубликованы 4 научные работы, в том числе 4 статьи в научных журналах и изданиях, включенных в перечень рецензируемых научных изданий, в которых должны быть опубликованы основные результаты диссертационного исследования на соискание ученой степени кандидата наук, на соискание ученой степени доктора наук, из них 1 статья в журнале категории К1 и 3 статьи в журналах категории К2, входящих в список изданий, распределенных по категориям К1, К2, К3, в том числе 3 статьи в журналах, входящих в международные реферативные базы данных и систем цитирования (Scopus, PubMed).

Объем и структура диссертации. Диссертация изложена на 117 страницах машинописного текста и состоит из введения, 4 глав, заключения, выводов, практических рекомендаций, списка сокращений и условных обозначений, списка литературы, списка иллюстративного материала и приложения. Список литературы представлен 159 источниками, из которых 113 – в зарубежных изданиях. Полученные результаты иллюстрированы с помощью 5 таблиц и 34 рисунков.

Личный вклад автора. Личный вклад автора состоит в определении дизайна исследования, разработке основных методологических принципов, планировании, наборе и анализе фактического материала. Автор непосредственно участвовал в написании научных статей по материалам исследования. Лично выполнял и участвовал в хирургических вмешательствах и периоперационной курации пациентов на госпитальном этапе, а также осуществлял динамическое наблюдение за прооперированными пациентами амбулаторно. Самостоятельно провел статистическую обработку и анализ полученных данных.

МАТЕРИАЛ И МЕТОДЫ ИССЛЕДОВАНИЯ

Экспериментальная часть исследования. Экспериментальная часть исследования направлена на изучение морфологических особенностей реакции тканей диафрагмы на пористый никелид титана, предшествовала разработке и клинической апробации оригинального способа хирургического лечения релаксации диафрагмы.

Эксперимент выполнен на 20 особях крыс линии Wistar. Грызунов содержали в условиях Центральной научной исследовательской лаборатории ФГБОУ ВО

«Сибирский государственный медицинский университет» Минздрава России. Исследование проводили с соблюдением международных и отечественных норм гуманного обращения с лабораторными животными. На проведение исследования получено одобрение этического комитета ФГБОУ ВО «Сибирский государственный медицинский университет» Минздрава России, протокол № 9835/1 от 17.06.2024 г.

В качестве материала для исследования использовали опытные образцы имплантатов, изготовленные в лаборатории сверхэластичных биоинтерфейсов Национального исследовательского Томского государственного университета. Имплантат-протектор представлял собой кубической формы конструкцию с закругленными краями, размерами $7 \times 5 \times 3$ мм, изготовленный из пористого никелида титана и фенестрированный по центру.

Согласно дизайну эксперимента, животные были разделены на две группы сравнения в зависимости от изучаемого материала. В основной группе ($n = 10$) изучалась морфологическая реакция тканей диафрагмы на имплантат из пористого никелида титана, в контрольной группе ($n = 10$) использовались образцы из медицинского фетра, изготовленного на предприятии Bard Medical (политетрафторэтилен) и адаптированные по размерам. Хирургические вмешательства выполняли под золетил-ксилазиновым наркозом. Животным выполняли срединную лапаротомию и имплантат фиксировали к куполу диафрагмы внеплевральной лигатурой.

После выведения животных из эксперимента имплантированный материал иссекали с окружающими тканями, изучали макроскопические особенности в месте фиксации имплантата к диафрагме и на участках контакта с прилежащими органами, оценивали выраженность воспалительного процесса. Полученный материал подвергали морфологическому исследованию.

Клиническая часть исследования. Проанализированы результаты хирургического лечения 17 больных, прооперированных в хирургическом торакальном отделении Томской областной клинической больницы за период с 2018 по 2023 год. Во всех случаях выполнена двухпортовая видеоассистированная торакоскопическая пликация релаксированного купола диафрагмы по оригинальной методике.

При отборе пациентов на френопликацию руководствовались критериями 12-месячного динамического наблюдения с момента постановки диагноза для возможного консервативного восстановления нормального уровня купола диафрагмы. Средний возраст больных составил $59 \pm 11,2$ года. Женщин было 10 (58,8 %), мужчин – 7 (41,1 %). В 11 (64,7 %) случаях выявлена правосторонняя релаксация диафрагмы (РД), в 6 (35,3 %) – левосторонняя. РД в 6 случаях развилась в результате повреждения диафрагмального нерва при кардиохирургической операции и в 2 случаях после подтвержденной коронавирусной инфекции COVID-19, остальные случаи посчитали как идиопатические, в которых не удалось установить этиологию заболевания. Большинство пациентов 14 (82,32 %) на момент обращения имели сопутствующее заболевание. Чаще всего встречалась патология сердечно-сосудистой и

бронхолегочной систем, а также их сочетания. В 11 (64,71 %) случаях потребовалась дооперационная коррекция. Среднее значение индекса массы тела (ИМТ) составило $28,17 \pm 5,7$. Значение индекса коморбидности Чарлсона в 2 балла было определено у 7 (41,2 %) исследуемых, 3 балла – у 6 (35,3 %), 4 балла – у 4 (23,5 %). Анестезиологический риск как ASA I был градирован у 1 больного, II – 12, III – 4.

Предоперационное обследование пациентов включало сбор жалоб и анамнеза, регистрацию антропометрических данных, лабораторные методы обследования. Для оценки функции внешнего дыхания всем пациентам выполняли спирографию и регистрировали ФВД, ЖЕЛ, ФЖЕЛ, ОФВ1. Среди инструментальных методов исследования пациентам выполняли спиральную компьютерную томографию органов грудной клетки (ОГК).

Для оценки послеоперационного периода учитывали период экстубации и длительность дренирования плевральной полости. Послеоперационные осложнения и нежелательные явления регистрировали по классификации Clavien – Dindo. Интенсивность болевого синдрома оценивали с использованием визуально-аналоговой шкалы (ВАШ). Положение уровня диафрагмы до и после операции определяли по рентгенограммам ОГК. На обзорных рентгенограммах определяли расстояние между вершинами интактного и релаксированного купола диафрагмы и плевральной полости, полученные значения сравнивали и оценивали в процентах.

Для оценки функциональных данных и отдаленных результатов операций сравнивали спирометрические показатели до операции, а также через 1, 6, 12 мес. после операции. Всем пациентам оценивали качество жизни (КЖ) за 1 сутки до и через 1, 6, 12 мес. после диафрагмопликации. Для оценки КЖ использовали опросники SF-36 и EuroQ-5D-5L. Для оценки общего воздействия респираторной патологии на состояние здоровья использовали «Респираторный вопросник Госпиталя святого Георгия (SGRQ)».

Для проведения статистической обработки полученных результатов были использованы программы Statistica, SPSS. Для создания базы данных применяли программу MS Excel. Средние выборочные значения количественных признаков представлены в виде $M \pm m$, где M – среднее арифметическое; m – стандартное отклонение. Анализ нормальности распределения данных производился с помощью критерия Колмогорова – Смирнова. Для сравнения количественных признаков были использованы t-критерий Стьюдента, критерий Манна – Уитни, критерий Вилкоксона, t-критерий Стьюдента для зависимых выборок. Частота развития признаков в группах (частотный анализ) анализировалась с помощью критерия Хи-квадрат или точного критерия Фишера (если количество случаев менее 5). Проверяемые критериями нулевые гипотезы отвергаются при уровне значимости $p < 0,05$.

РЕЗУЛЬТАТЫ ИССЛЕДОВАНИЯ И ИХ ОБСУЖДЕНИЕ

Сравнительная характеристика реакции тканей диафрагмы на протекторы из пористого никелида титана и медицинского фетра. Фиксацию протекторов к диафрагме осуществляли одной прошивной лигатурой путем проведения ее через

отверстие в протекторе (Рисунок 1). Имплантат из медицинского фетра выкраивали индивидуально в зависимости от размеров доступного участка диафрагмы (Рисунок 2). Фиксацию имплантата осуществляли аналогичным образом.

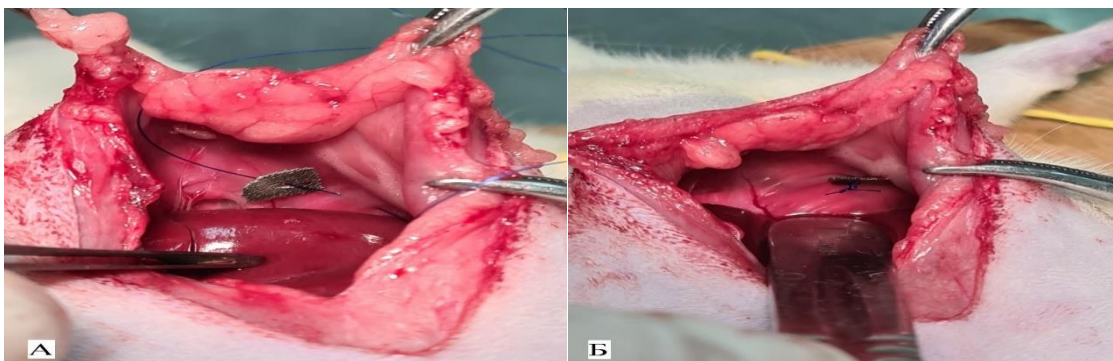


Рисунок 1 – Этапы эксперимента: фиксация протектора из пористого никелида титана к куполу диафрагмы. А – печень смещена в каудальном направлении, купол диафрагмы прошит полипропиленовой нитью без фиксации протектора; Б – протектор фиксирован узловым швом к куполу диафрагмы

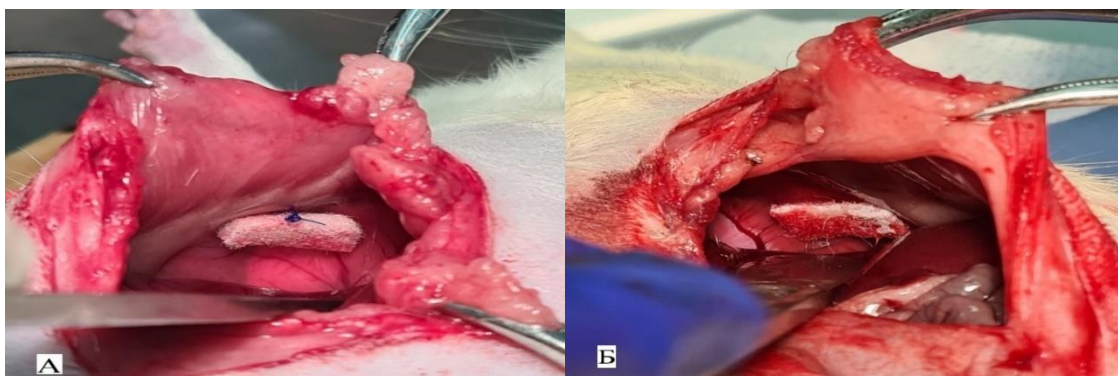


Рисунок 2 – Этапы эксперимента: фиксация имплантата из медицинского фетра. А – печень смещена в каудальном направлении, правый купол диафрагмы прошит полипропиленовой нитью с фиксацией имплантата узловым швом; Б – левая доля печени и кишечник смещены в каудальном направлении, имплантат фиксирован узловым швом к левому куполу диафрагмы

Первые сутки после операции животные отличались отсутствием аппетита и снижением физической активности. Заживление операционной раны осуществлялось первичным натяжением, признаков инфицирования ни в одном случае не зафиксировано. По одному случаю в каждой группе в раннем послеоперационном периоде был зафиксирован летальный исход. По результатам аутопсии причиной являлся напряженный пневмоторакс со стороны прооперированного купола диафрагмы. Животных выводили из эксперимента ингаляцией углекислого газа через 14, 30, 60 и 90 суток после операции.

При оценке спаечного процесса брюшной полости в основной группе на 14-е сутки после операции отмечена плотная фиксация имплантата к прилежащим органам. Конструкция в области прилегания к печени или петлям кишечника была локально

интегрирована и сформировала перифокальный соединительнотканый регенерат. Среди особенностей следует отметить, что у 3 (33,3 %) животных основной группы со стороны брюшной полости спаек не отмечалось. К 30-м суткам отметили плотную соединительнотканную капсулу без признаков воспаления, инфильтрации и грануляций. Имплантат был фиксирован к диафрагме и прилежащим органам посредством тонкой капсулы с признаками хорошей интеграции без возможности разделения тканей и материала.

В контрольной группе у всех животных на 14 сутки в зоне имплантации отмечали воспалительный инфильтрат, вовлекающий органы брюшной полости. Вокруг имплантата, а также на поверхности диафрагмы и прилежащих органах, отмечено разрастание грануляционной ткани и воспалительный вал. На 30-е сутки воспалительный инфильтрат сохранялся и отмечалось формирование соединительнотканной капсулы вокруг имплантата. Образец фетра был деформирован и несколько увеличен в размерах с признаками набухания и разволокнения, а при внешнем воздействии легко разрушался. На 60-е и 90-е сутки имплантат был полностью укрыт плотной соединительнотканной капсулой, а поверхность материала имела визуальные признаки разрушения его структуры.

При гистологическом исследовании на 14-е сутки в месте операции в обеих группах сохранялись признаки острой воспалительной реакции, проявляющейся инфильтрацией нейтрофильными лейкоцитами, лимфоцитами и макрофагами. В основной группе между имплантатом и прилежащими слоями мышц диафрагмы образовалась грануляционная ткань, состоящая из тонких коллагеновых волокон, мелких кровеносных сосудов и клеточных элементов, преимущественно фибробластов, лимфоцитов и макрофагов (Рисунок 3А).

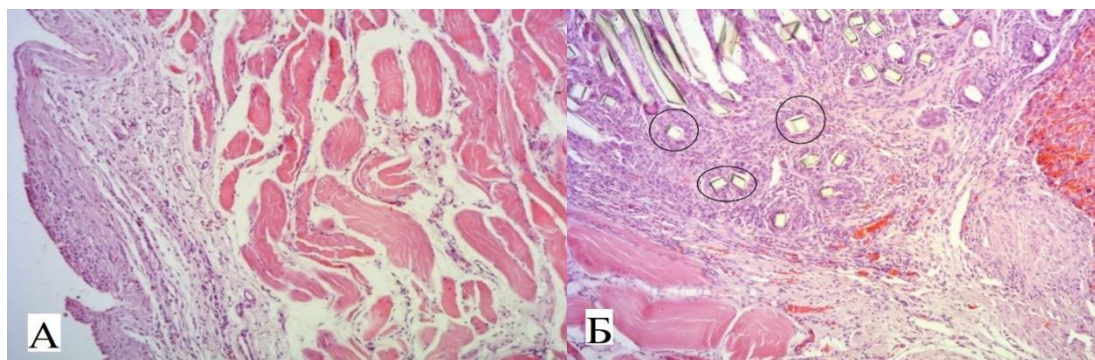


Рисунок 3 – Тканевой регенерат после имплантации образцов через 14 суток.

А – грануляционная ткань после имплантации протектора из пористого никелида титана.

Окраска гематоксилином и эозином. $\times 400$. Б – соединительнотканная капсула вокруг фетрового протектора. Фрагменты волокон фетра расположены отдельно в структуре воспалительного вала (выделены контуром). Окраска гематоксилином и эозином. $\times 150$

На гистологических препаратах, полученных в контрольной группе на 14-е сутки эксперимента, вокруг фетрового имплантата отмечен активный рост грануляционной

ткани с формированием соединительнотканной капсулы и вовлечением в воспалительный процесс поверхности печени и мышечных волокон диафрагмы. Воспалительный вал содержал большое количество клеточных элементов в виде лимфоцитов, моноцитов, макрофагов, а также фибробластов, которые проникали в структуру фетра с образованием коллагеновых волокон. В этот период были отмечены признаки разволокнения материала, проявляющиеся в появлении отдельных волокон фетра в структуре воспалительного вала (Рисунок 3Б).

К 30-м суткам в основной группе в инфильтрате наблюдали снижение количества лейкоцитов с преобладанием численности фибробластов. Количество и толщина коллагеновых волокон увеличились, они равномерно заполняли пористую структуру, формируя пучки между имплантатом и поверхностью диафрагмы (Рисунок 4А). В группе контроля через 30 суток после операции обращает на себя внимание наличие между волокнами фетра гигантских многоядерных клеток типа клеток инородных тел как проявление морфологического паттерна тканевой реакции организма на чужеродный материал (Рисунок 4Б). Данная гистологическая картина убедительно свидетельствовала о начале процесса биодеградации имплантата из фетра и его замещении соединительной тканью.

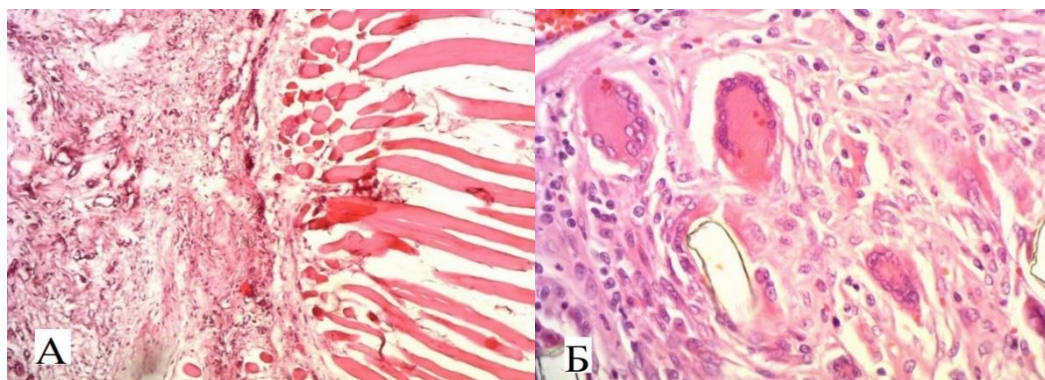


Рисунок 4 – Тканевой регенерат после имплантации образцов через 30 суток.
А – грануляционная ткань и коллагеновые пучки между протектором из никелида титана и диафрагмой. Окраска гематоксилином и эозином. $\times 400$. Б – гигантские клетки инородных тел и коллагеновые волокна между волокнами фетра. Окраска гематоксилином и эозином. $\times 600$

На 60-е сутки в основной группе вокруг импланта формировался регенерат из зрелой соединительной ткани, заполняющий поры материала и распространяющийся на мышечные волокна диафрагмы (Рисунок 5А). В группе контроля на 60-е сутки эксперимента также наблюдали гистологическую картину продуктивного гранулематозного воспаления с увеличением количества гигантских многоядерных клеток между волокнами фетра (Рисунок 5Б).

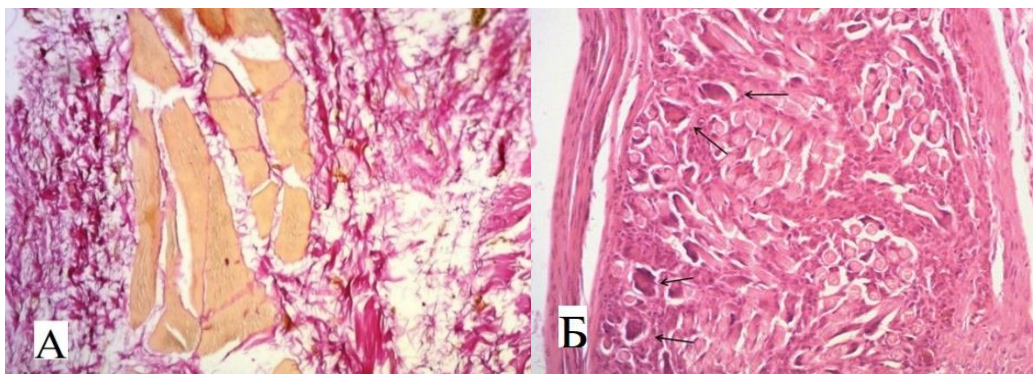


Рисунок 5 – Тканевой регенерат после имплантации образцов через 60 суток.
 А – разрастание коллагеновых волокон между мышечными волокнами диафрагмы через 60 сут. после имплантации никелида титана. Окраска пикрофуксином по Ван-Гизону. $\times 400$. Б – клетки инородных тел (указаны стрелками) в гранулеме между волокнами фетра через 3 мес. эксперимента. Окраска гематоксилином и эозином. $\times 300$

К концу эксперимента в основной группе вокруг имплантата сформировалась капсула из зрелой соединительной ткани с явлениями заполнения фибробластами и коллагеновыми волокнами пористой структуры имплантата. В группе контроля на гистологических препаратах сохранялись отек ткани в зоне формирования гранулемы, набухание волокон фетра, изменение их цвета, структуры и формы. Отмечалось уменьшение количества волокон в структуре имплантата, что свидетельствовало в пользу фагоцитоза и лизиса последних (Рисунок 6).

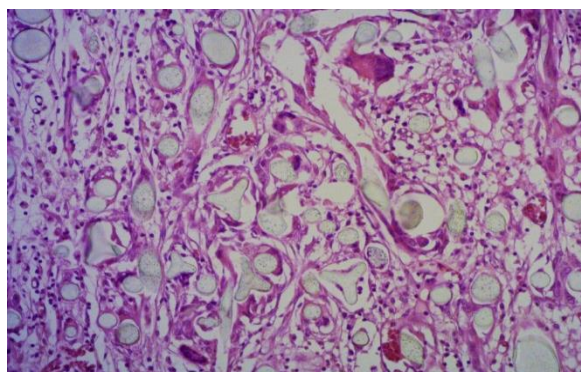


Рисунок 6 – Образец фетра через 3 месяца эксперимента. Отек, набухание, изменение цвета, структуры и формы волокон фетра. Окраска гематоксилином и эозином. $\times 300$

При сканирующей электронной микроскопии (СЭМ) в препаратах основной группы с 14-х суток после операции наблюдали образование рыхлых связей с распространением пучков коллагеновых волокон и колоний фибробластов вдоль пористой поверхности имплантата в виде стелящегося регенерата с признаками интеграции в его пористую структуру. К 30-м суткам эксперимента тканевой регенерат был представлен пучками направленных коллагеновых волокон и зрелыми фибробластами. Клеточные элементы и соединительнотканые волокна повторяли

рельеф имплантата, заполняли его пористую структуру с формированием прочных связей между собой (Рисунок 7).




Рисунок 7 – Микроструктура тканевого регенерата на 30-е сутки после имплантации протектора из пористого никелида титана. Коллагеновые волокна и фибробласты заполнили пористую структуру материала, формируя единый тканевой регенерат.
СЭМ. Увеличение $\times 350$

В отдаленные сроки отмечалось усиление связей между имплантатом и тканевым регенератом с формированием единой системы «ткань-имплант».

В контрольной группе на 14-е сутки эксперимента прослеживалась иная картина. Клеточные элементы в виде островков фибробластов располагались хаотично как на поверхности материала, так и между обилием разнонаправленных волокон фетра. Имплантационный материал набухал за счет пропитывания жидкостью и расширялся, раздвигая и разрывая как клеточные, так и межтканевые связи. На более поздних сроках отмечалось созревание клеточных элементов без интеграции в структуру имплантата. Соединительнотканная капсула вокруг фетра отличалась отсутствием прочных связей на участках его обнажения.

Клиническое обоснование двухпортовой видеоассистированной торакоскопической пликацией релаксированного купола диафрагмы с применением протекторов из пористого никелида титана. Протекторы из пористого никелида титана разработаны, руководствуясь принципами универсальности. Основные требования заключались в доступности применения протекторов как при использовании малоинвазивных технологий, так и при открытых «торакотомных» операциях.

Хирургическая методика двухпортовой видеоассистированной торакоскопической пликацией релаксированной диафрагмы заключается в следующем. При односторонней вентиляции в положении пациента лежа на здоровом боку через троакар в IV межреберье по средней подмышечной линии устанавливается в плевральную полость 10-миллиметровый эндоскоп с 30-градусной оптикой. В условиях кратковременного карбокситоракса с давлением не более 10–12 мм рт. ст. под видеоконтролем создается дополнительный доступ на уровне VII межреберья по передней подмышечной линии длиной до 4-5 см (Рисунок 8).

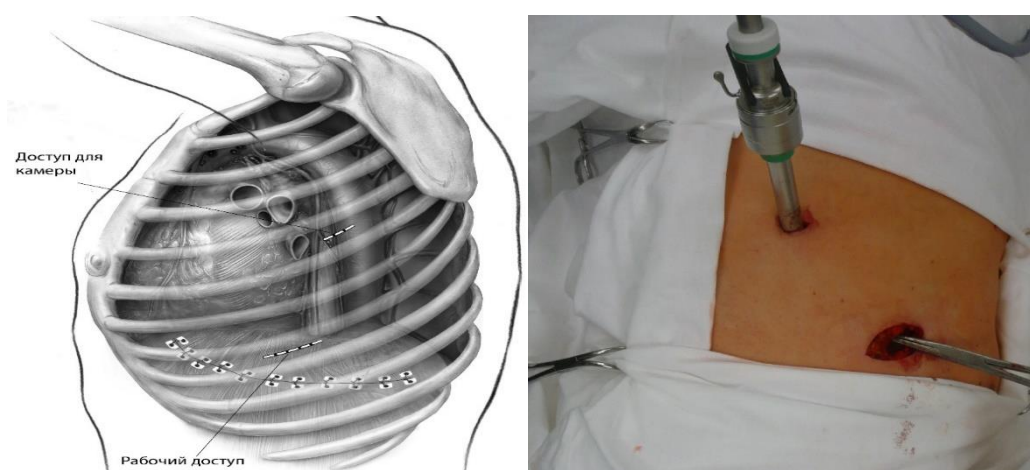


Рисунок 8 – Схематическое изображение и фото этапа операции двухпортовой видеоассистированной торакоскопической пликацией правого купола диафрагмы. Пациент уложен на левый бок. Установлен порт 10 мм для видеокамеры, выполнен рабочий доступ для инструментов

В рабочий доступ устанавливается мягкотканый протектор. Осуществляется инструментальная тракция в дистальном направлении, при этом диафрагма и органы брюшной полости смещаются в нормальное анатомическое положение. Первоначально формируется складка из растянутых тканей, далее посередине предполагаемой линии швов накладывается средний стежок. При выборе оптимальных мест вколов иглы целесообразно ориентироваться на толщину слоя складки для исключения попадания между слоями органов брюшной полости (Рисунок 9).

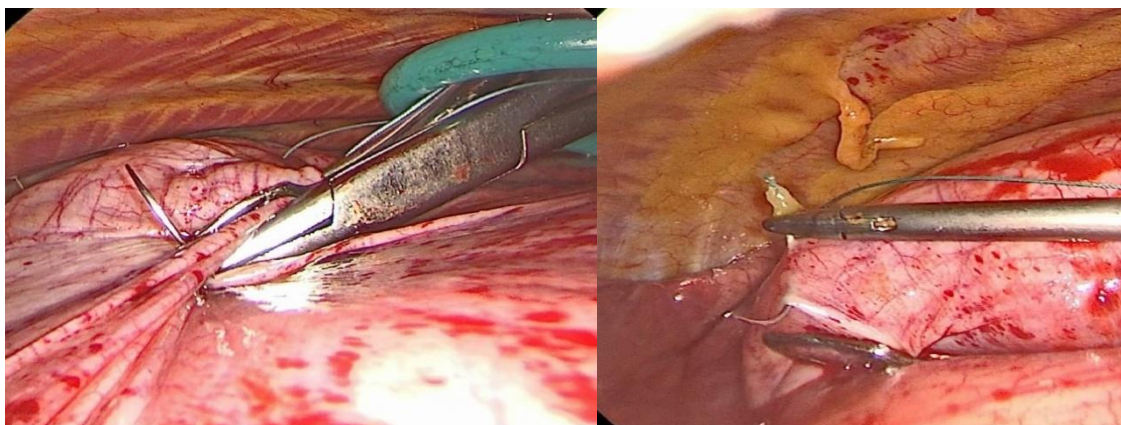


Рисунок 9 – Этап операции. Наложение первого шва, сформирована и прошита складка из истонченной диафрагмы

Далее последовательно от первого (среднего) стежка латерально и медиально накладываются последующие стежки на протекторах, формируя единую линию пликаций релаксированного купола. Узлы завязываются экстракорпорально и опускаются толкателем под визуальным контролем (Рисунок 10).

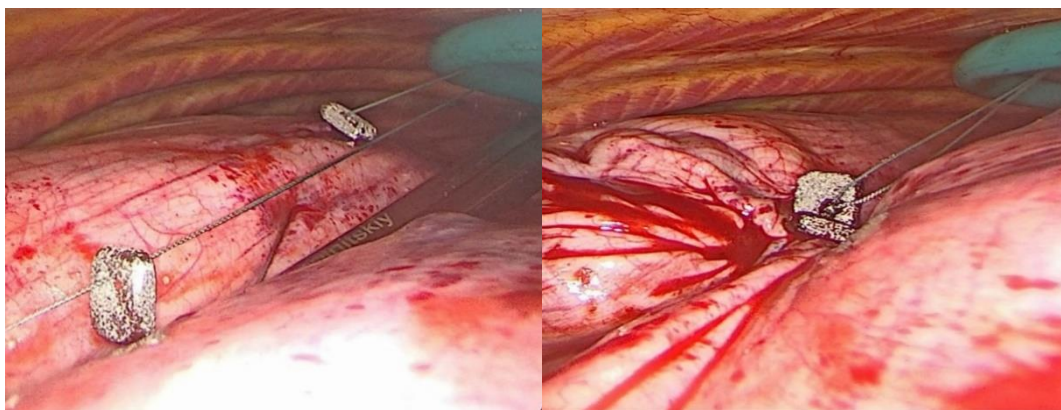


Рисунок 10 – Этап операции. На прошивные лигатуры надеты протекторы из пористого никелида титана. Лигатура затянута с формированием складки диафрагмы на протекторах

По мере завязывания швов и создания складок формируется укрепленный свод диафрагмы. После завершения реконструкции диафрагмы плевральная полость под видеоконтролем дренируется через доступ в IV межреберье (Рисунок 11).

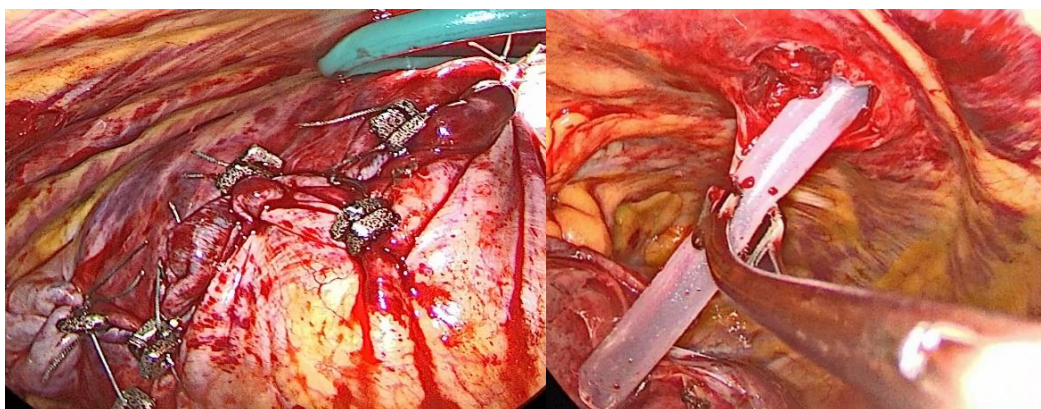


Рисунок 11 – Этап операции. Выполнена пликация релаксированного купола диафрагмы на протекторах из пористого никелида титана. Плевральная полость дренирована через порт для видеокамеры

Непосредственные результаты операций. На операционном столе экстубировали 14 (82,35 %) пациентов, еще 3 (17,65 %) – в течение 2 часов после операции. После восстановления адекватного дыхания и функционирования витальных параметров в профильное отделение переведены 13 (76,47 %) пациентов, остальные 4 (23,53 %) потребовали наблюдения и стабилизации в условиях отделения реанимации и интенсивной терапии до 24 часов.

Для обезболивания применялась концепция мультимодальной анальгезии, включающая комбинацию нестероидных противовоспалительных средств (парацетамол и кеторол). При оценке болевого синдрома согласно ВАШ в послеоперационном периоде средние значения в 1-е сутки составили $4,4 \pm 0,5$, на 2-е сутки – $3,9 \pm 0,5$, на 3-е сутки – $3,2 \pm 1,0$, на 4 сутки – $2,8 \pm 1,1$, на 5-е сутки – $2 \pm 0,7$. Во всех случаях назначение наркотических средств для анальгезии в

послеоперационном периоде не потребовалось. Средняя длительность дренирования плевральной полости составила $2,8 \pm 1,1$ суток.

Нежелательные явления в послеоперационном периоде зафиксированы в 2 (11,76 %) случаях. Летальных случаев среди прооперированных не зафиксировано. Среди осложнений, относящихся к I степени согласно шкале *Clavien – Dindo*, встречался дисковидный ателектаз. Осложнение II степени градации характеризовалось плевритом на стороне операции и потребовало однократного торакоцентеза. Большинство пациентов после операции отмечали уменьшение одышки, а среднее значение снижения уровня диафрагмы составило 25,5–25,6 % (Рисунок 12).

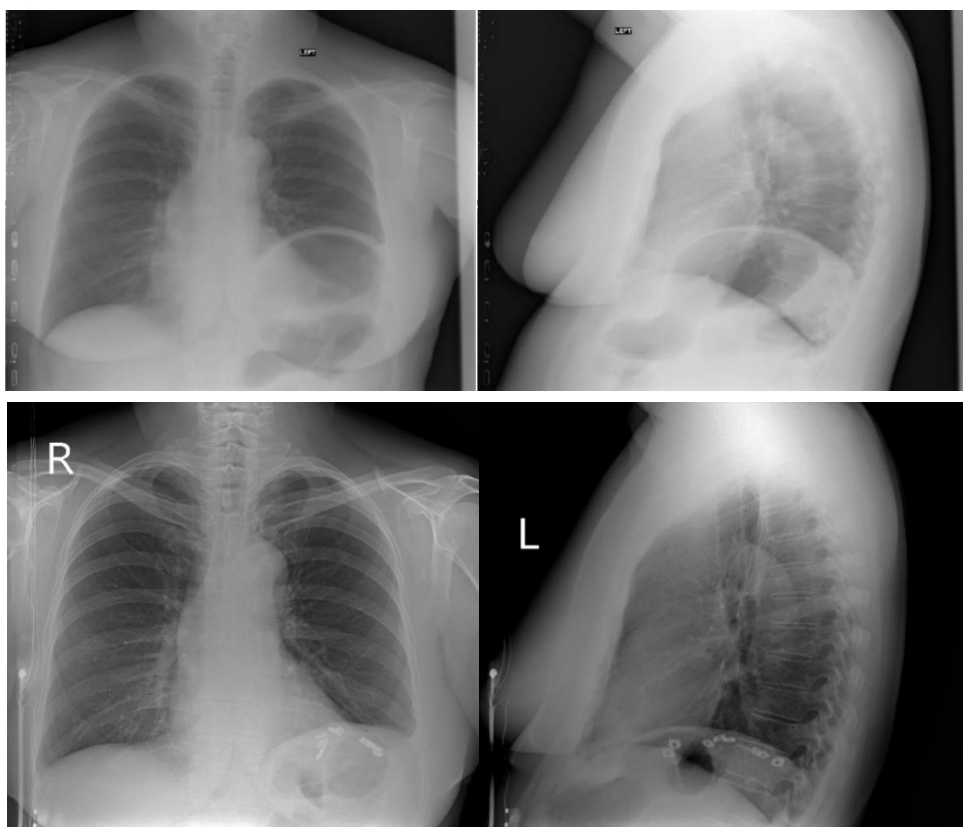


Рисунок 12 – Рентгенограммы органов грудной клетки в прямой и боковой проекции. Тотальная релаксация левого купола диафрагмы до операции и через 7 дней после видеоассистированной пликация левого купола диафрагмы с укреплением шва протекторами из пористого никелида титана

Спирометрические показатели через 1, 6 и 12 мес. после операции свидетельствовали о достоверном улучшении функции внешнего дыхания наряду со снижением показателя уровня расположения диафрагмы. Прирост показателей ФЖЕЛ через 1 мес. после операции в среднем составил 16,5 %, через 6 мес. – 19,5 %, через 12 мес. – 20,1 % по сравнению с дооперационными показателями (Таблица 1). При исследовании ОФВ1 наблюдался статистически значимый прирост через 1 мес. после операции на 12,6 %, через 6 мес. – на 10,1 %, через 12 мес. – на 12,7 %.

Таблица 1 – Сравнение пред- и послеоперационных средних показателей спирометрии и релаксации диафрагмы

Показатель	До операции	После операции			Статистическая значимость различий (p)					
		через 1 мес.	через 6 мес.	через 12 мес.	1 и 2	1 и 3	1 и 4	2 и 3	2 и 4	3 и 4
	1	2	3	4						
ФЖЕЛ, л	1,8 (1,5; 2,2)	2,3 (1,9; 3,6)	2,4 (1,9; 3,5)	2,3 (1,9; 3,7)	0,001*	0,001*	0,001*	0,931	0,509	0,521
ФЖЕЛ, %	58 (51,5; 67)	79 (74,2; 85,5)	82 (73; 85,7)	82 (74; 86,5)	0,002*	0,001*	0,001*	0,383	0,091	0,364
ОФВ ₁ , л	1,8 (1,4; 1,9)	1,9 (1,8; 2,8)	2,3 (1,7; 2,9)	2,2 (1,9; 2,9)	0,006*	0,008*	0,001*	0,892	0,013*	0,056
ОФВ ₁ , %	65 (55; 73)	77,5 (75; 82,7)	78,5 (72,2; 82,5)	80 (74,2; 82,7)	0,001*	0,006*	0,001*	0,503	0,070	0,073
Релаксация диафрагмы, %	41 (36; 48,5)	16 (16; 17,2)	16,5 (16; 17,2)	16 (16; 17,2)	0,001*	0,001*	0,001*	1,000	0,157	0,414

Примечания: * – статистически значимые различия до и после операции (p < 0,05); ФЖЕЛ — форсированная жизненная емкость легких; ОФВ₁ — объем форсированного выдоха за 1-ю секунду.

Таблица 2 – Показатели уровня качества жизни по опроснику SF-36 до и в различные сроки после операции

Показатель	До операции	После операции			Статистическая значимость различий (p)					
		1 мес.	6 мес.	12 мес.	1 и 2	1 и 3	1 и 4	2 и 3	2 и 4	3 и 4
	1	2	3	4						
Физическое функционирование	55 (25; 80)	85 (80; 100)	100 (95; 100)	95 (90; 100)	0,001*	0,001*	0,001*	0,008	0,011	0,414
Ролевое функционирование (физическое)	25 (0; 75)	75 (50; 100)	100 (100; 100)	100 (100; 100)	0,017*	0,001*	0,001*	0,006	0,006*	1,000
Интенсивность боли	74 (51; 100)	94 (62; 100)	100 (100; 100)	100 (100; 100)	0,041*	0,003*	0,003*	0,007	0,007*	1,000
Общее состояние здоровья	40 (25; 60)	55 (52; 57)	62 (57; 67)	62 (57; 67)	0,040*	0,005*	0,004*	0,035	0,040	0,577
Жизненная активность	30 (25; 50)	60 (55; 70)	80 (70; 80)	75 (75; 80)	0,003*	0,001*	0,001*	0,002*	0,002*	0,655

Продолжение таблицы 2

Показатель	До операции	После операции			Статистическая значимость различий (p)					
		1 мес.	6 мес.	12 мес.	1 и 2	1 и 3	1 и 4	2 и 3	2 и 4	3 и 4
	1	2	3	4						
Социальное функционирование	62,5 (50; 87,5)	100 (100; 100)	100 (100; 100)	100 (100; 100)	0,003*	0,001*	0,001*	0,083	0,083	1,000
Ролевое функционирование (эмоциональное)	66,7 (33,3; 66,7)	66,7 (33,3; 100)	100 (100; 100)	100 (100; 100)	0,237*	0,002*	0,002*	0,007*	0,007*	1,000
Психическое здоровье	36 (32; 52)	64 (60; 72)	76 (76; 84)	76 (72; 84)	0,001*	0,001*	0,001*	0,003*	0,002*	0,527
Физический компонент здоровья	40,7 (30,3; 51,9)	50 (48,6; 55,8)	54,9 (54,5; 55,7)	55,1 (53,9; 55,8)	0,006*	0,001*	0,001*	0,006*	0,009*	0,755
Психологический компонент здоровья	37,9 (36,3; 40,5)	47,4 (43,1; 51,1)	53,8 (53,1; 55,8)	53,5 (51,4; 55,2)	0,003*	0,001*	0,001*	0,001*	0,001*	0,025
Примечание. * – статистически значимые различия до и после операции (p < 0,05).										

Таблица 3 – Показатели состояния пациента по опроснику «Респираторный вопросник Госпиталя святого Георгия»

Показатель	До операции	После операции			Статистическая значимость различий (p)					
		1 мес.	6 мес.	12 мес.	1 и 2	1 и 3	1 и 4	2 и 3	2 и 4	3 и 4
	1	2	3	4						
Суммирующие влияния заболевания	22,2 (17,2; 23,4)	5,4 (2,5;6,7)	4,5 (2,5; 5,3)	4,3 (2,2;5,2)	0,001*	0,001*	0,001*	0,051	0,049	0,878
Примечание. * – статистически значимые различия до и после операции (p < 0,05).										

Оценка КЖ по опроснику SF-36 до и через 1, 6 и 12 мес. после операции показала, что большинство показателей компонентов физического и психологического здоровья значительно и достоверно увеличились уже в первый месяц после хирургического лечения (Таблица 2).

По мере наращивания физических нагрузок в первый месяц после операции у ряда пациентов зафиксирован пик роста физической функции до 54 % от исходных данных ($p < 0,05$). Показатель ролевой функции через 1 месяц после операции как индикатор социального успеха в обществе у ряда пациентов достоверно вырос на 150 %. По мере адаптации пациентов к нагрузкам все показатели, связанные с физическим компонентом здоровья через 6 и 12 мес. не демонстрировали столь же значимого роста и были близки между собой. Среди показателей психологического компонента здоровья также наблюдалось значительное увеличение социального функционирования в первый месяц после операции ($p < 0,05$). Анализ прочих критериев опросника показал прирост показателей в пределах достоверных значений в первый месяц после операции, однако в пределах 10 % и к 12 мес. после операции изменился незначительно. Пациенты в отдаленном послеоперационном периоде отмечали достоверное улучшение КЖ без снижения его уровня.

Согласно опроснику SGRQ со стороны специфических проявлений заболевания и оценки общего воздействия респираторной патологии на состояние здоровья для всей группы больных было характерно высокое суммирующее влияние заболевания на общее состояние здоровья на дооперационном этапе (Таблица 3).

Полученные данные оценки КЖ, согласно опроснику EQ-5D-5L на дооперационном этапе демонстрировали снижение показателей по всем шкалам (Таблица 4). При этом максимальный и значимый прирост значений также демонстрировался через 1 мес. после операции с выходом на равномерное плато в отдаленных периодах.

Таблица 4 – Показатели уровня качества жизни по опроснику EQ-5D-5L до и через 1 месяц после операции

Показатель	До операции	1 месяц после операции	p
Передвижение в пространстве	2 (1; 2)	0 (0; 1)	0,001*
Самообслуживание	1 (1; 2)	0 (0; 1)	0,001*
Повседневная активность	1 (1; 2)	0 (0; 0)	0,001*
Боль и дискомфорт	0 (0; 1)	0 (0; 0)	0,008*
Тревога и депрессия	1 (1; 2)	0 (0; 0)	0,001*
Примечание. * – статистически значимые различия до и после операции ($p < 0,05$).			

Через 1 месяц после хирургического вмешательства выраженность влияния заболевания на общее состояние пациентов снижалась, что подтверждалось достоверным снижением суммарного балла ($p < 0,05$). В отдаленные периоды большинство пациентов не отмечали жалоб, связанных с перенесенным хирургическим лечением. В ряде случаев

встречались явления торакалгии в месте хирургического доступа, однако статистического влияния на КЖ не установлено, а достигнутые значения опросника обусловлены сопутствующими заболеваниями со стороны органов дыхания.

В результате исследования зафиксированы статистически значимые изменения параметров оценки КЖ у пациентов после операции. Тенденцию к повышению уровня КЖ продемонстрировали все используемые опросники уже через 1 месяц после хирургического вмешательства без значительных изменений в отдаленные периоды.

ВЫВОДЫ

1. Разработанный способ хирургического лечения релаксации диафрагмы благодаря применению протекторов из пористого никелида титана позволяет эффективно и надежно восстанавливать релаксированный купол. Форма и размеры протекторов адаптированы для применения как при открытых операциях, так и с использованием малоинвазивных технологий.

2. Протекторы из пористого никелида титана оптимально интегрируются с диафрагмой и окружающими тканями, формируя единый комплексный регенерат. Абсолютным преимуществом разработанных протекторов в отличие от медицинского фетра является должная биосовместимость и отсутствие эффекта биодеградации при длительном функционировании.

3. Разработанный способ двухпортовой видеоассистированной торакоскопической пликации позволяет возвращать нормальное расположение купола диафрагмы и улучшать функциональные показатели в разные сроки после операции. Значимое снижение показателя уровня элевации диафрагмы достигается в раннем послеоперационном периоде и составляет 25,6 % от исходного, а функциональный эффект через 12 месяцев – в виде прироста ФЖЕЛ на 20,1 % и ОФВ1 на 12,7 %.

4. Хирургическое восстановление релаксированного купола диафрагмы позволяет достоверно улучшать качество жизни пациентов согласно результатам всех используемых опросников. Достоверное улучшение отмечается через 1 месяц после операции в виде прироста физической функции до 54 % и ролевой функции в обществе до 150 % с сохранением показателей через 12 месяцев.

ПРАКТИЧЕСКИЕ РЕКОМЕНДАЦИИ

1. При выполнении операций на диафрагме с использованием двухпортового видеоассистированного торакоскопического доступа первым этапом необходимо установить порт в 4-м межреберье по средней подмышечной линии для видеокамеры. Из этой точки обеспечивается адекватная визуализация всех отделов купола диафрагмы без конфликта телескопа с эндоскопическими инструментами.

2. Рабочий доступ выполняется по передней подмышечной линии в условиях карбокситорака 10–12 мм рт. ст. Межреберье для доступа выбирается по принципу расположения выше уровня релаксированного купола диафрагмы. Указанный прием позволяет все дальнейшие хирургические манипуляции осуществлять в одной рабочей плоскости, что упрощает действия хирурга.

3. Из растянутого купола первоначально формируется складка, далее по центру накладывается первая прошивная лигатура. Дальнейшая пликация осуществляется в латеральном и медиальном направлении, формируя новый контур купола диафрагмы. При проведении иглы через складку следует убедиться в отсутствии между слоями органов брюшной полости.

4. В качестве шовного материала необходимо использовать синтетическую нерассасывающуюся полифиламентную нить (лавсан 2 или этибонд 2/0) на атравматичной игле. После прошивания диафрагмы экстракорпорально на нить надевают протектор из пористого никелида титана и формируют узел. Погружение протектора и узла осуществляют толкателем с последующим затягиванием под контролем камеры.

5. Завершают вмешательство дренированием плевральной полости с установлением одного дренажа через порт для видеокамеры.

СПИСОК РАБОТ, ОПУБЛИКОВАННЫХ ПО ТЕМЕ ДИССЕРТАЦИИ

1. Восстановление левого купола диафрагмы никелид-титановым металлотрикотажем после комбинированной резекции при лейомиосаркоме / Е. Б. Топольницкий, Н. А. Шефер, **А. Н. Юнусов**, Е. С. Марченко // **Саркомы костей, мягких тканей и опухоли кожи.** – 2023. – Т. 15, № 4. – С. 52–55.

2. Морфологическое обоснование применения никелида титана в реконструктивной хирургии диафрагмы / Е. Б. Топольницкий, Н. А. Шефер, **А. Н. Юнусов** [и др.] // **Вопросы реконструктивной и пластической хирургии.** – 2023. – Т. 26, № 4 (87). – С. 13–23.

3. Реконструктивная хирургия диафрагмально-межреберных грыж: от истории к практике / Н. А. Шефер, Е. Б. Топольницкий, **А. Н. Юнусов**, Е. С. Марченко // **Сибирское медицинское обозрение.** – 2024. – № 2 (146). – С. 107–112.

4. Качество жизни пациентов с односторонней релаксацией диафрагмы после хирургического лечения / Е. Б. Топольницкий, Н. А. Шефер, **А. Н. Юнусов** // **Хирургия. Журнал им. Н. И. Пирогова.** – 2024. – № 5. – С. 21–27.

СПИСОК СОКРАЩЕНИЙ И УСЛОВНЫХ ОБОЗНАЧЕНИЙ

ВАШ	– визуально-аналоговая шкала
КЖ	– качество жизни
ОГК	– органы грудной клетки
ОФВ1	– объем форсированного выдоха за 1-ю секунду.
РД	– релаксации диафрагмы
СЭМ	– сканирующая электронная микроскопия
ФЖЕЛ	– форсированная жизненная емкость легких
MOS SF-36	– Medical Outcomes Study Short Form-36 (система оценки качества жизни)
SF-36	– Short Form-36